

**АННОТАЦИЯ ПЛАНИРУЕМОЙ ТЕМЫ**  
**Федеральное государственное бюджетное научное учреждение**  
**«Томский национальный исследовательский медицинский центр**  
**Российской академии наук»**  
**Научно-исследовательский институт кардиологии**

**Наименование темы:** Разработка высоких технологий хирургического лечения сердечной недостаточности и периоперационной защиты органов-мишеней

**Сроки выполнения:** 2020-2022 гг.

**Номер и дата гос. регистрации:** АААА-А20-120041090009-2 от 10.04.2020

**Номер в автоматизированной информационной системе ФАНО России:** 0421-2020-0004

**Шифр темы:** 006/п

**Шифр проблемы и наименование приоритетного направления:**

Приоритетные направления развития науки, технологии и техники РФ: **4. Науки о жизни.**  
Научная платформа в рамках «Стратегии развития медицинской науки в РФ на период до 2025 г», «Сердечно-сосудистые заболевания»

Критические технологии Российской Федерации: **4. Биомедицинские и ветеринарные технологии.**

**Характер темы:** прикладная

**Патентоспособность:** охраноспособная

**Учреждение-исполнитель:** НИИ кардиологии

**Отделения-соисполнители НИИ кардиологии:**

- сердечно-сосудистой хирургии;
- атеросклероза и хронической ИБС;
- рентгеновских и томографических методов диагностики;
- патологии миокарда;
- лаборатория радионуклидных методов исследования;
- функциональной и лабораторной диагностики;

**Учреждения-соисполнители:**

Научно-исследовательский институт медицинской генетики (НИИ медицинской генетики)  
Федерального государственного бюджетного научного учреждения "Томский национальный исследовательский медицинский центр Российской академии наук" (Томский НИМЦ)

**Руководитель темы:** руководитель отделения сердечно-сосудистой хирургии, д.м.н.  
Козлов Б.Н.

**Ответственный исполнитель:** с.н.с. отделения сердечно-сосудистой хирургии, к.м.н.  
Андреев С.Л.

**Основные исполнители:**

- |   |                |
|---|----------------|
| — гл. научный сотрудник, засл. деятель науки, д.м.н., профессор             | В.М. Шипулин   |
| — руководитель отделения атеросклероза и хронической ИБС, д.м.н., профессор | Е.Н. Павлюкова |

**Исполнители:**

- |   |                  |
|---|------------------|
| отделение сердечно-сосудистой хирургии    | Ю.К. Подоксенов  |
| — в.н.с., д.м.н.                          | И.В. Пономаренко |
| — с.н.с., к.м.н.                          | М.Л. Дьякова     |
| — н.с., к.м.н.                            | Д.В. Манвелян    |
| — м.н.с.                                  | В.В. Евтушенко   |
| — врач сердечно-сосудистый хирург, к.м.н. | Д.С. Панфилов    |
| — врач сердечно-сосудистый хирург, к.м.н. | А.С. Пряхин      |
| — врач сердечно-сосудистый хирург         | А.И. Максимов    |
| — врач-анестезиолог-реаниматолог          | Н.М. Луговская   |
| — врач-анестезиолог-реаниматолог          | Ю.С. Свирко      |
| — врач-лаборант, д.м.н.                   |                  |
| отделение атеросклероза и хронической ИБС | Е.К. Терешенкова |
| — м.н.с., к.м.н.                          | Е.В. Богач       |
| — врач-кардиолог                          | О.Л. Шнайдер     |
| — врач-кардиолог                          | А.Ф. Канев       |
| — врач-кардиолог                          |                  |

**Соисполнители:**

- |   |                   |
|---|-------------------|
| отделение патологии миокарда                                  | А.А. Гарганеева   |
| — руководитель отделения, д.м.н., профессор                   |                   |
| отделение рентгеновских и томографических методов диагностики | В.Ю. Усов         |
| — руководитель отделения, д.м.н., профессор                   | Т.А. Шелковникова |
| — с.н.с., к.м.н.  |                   |
| отделение функциональной и лабораторной диагностики           | Т.Е. Суслова      |
| — руководитель к.м.н.   | А.М. Гусакова     |
| — н.с., к.фарм.н.   |                   |

**Внешние соисполнители - Научно-исследовательский институт медицинской генетики Томского НИМЦ:**

- |  |                |
|--|----------------|
| — лаборатория популяционной генетики, с.н.с., к.м.н. | М.В. Голубенко |
| — лаборатория популяционной генетики, н.с., к.м.н.   | Р.Р. Салахов   |
| — лаборатория популяционной генетики, аспирант.      | Н.Р. Велиханов |

## Актуальность

Согласно Стратегии развития медицинской науки в Российской Федерации на период до 2025 г. предполагается, что основные усилия науки в области сердечно-сосудистой патологии будут направлены на дальнейшее изучение механизмов развития ССЗ и создание новых методов диагностики и лечения на основе современных технологических решений. При этом отмечается, что одними из основных видов заболеваний останутся атеросклероз, артериальная гипертония и их осложнения, в первую очередь, хроническая сердечная недостаточность, основные причины смертности и инвалидизации населения страны. Одним из важнейших звеньев в лечении вышеозначенной патологии является сердечно-сосудистая хирургия.

Развитие современной сердечно-сосудистой хирургии — результат прогресса многих научных дисциплин, совершенствования методов диагностики врожденных и приобретенных поражений сердца и сосудов. Немаловажную роль в развитии сердечно-сосудистой хирургии сыграли также достижения в области анестезиологии, интенсивной терапии и реанимации. Таким образом, данная отрасль здравоохранения находится на стыке различных дисциплин и, во многом, является флагманом современной дисциплины. Тем более важно, для повышения эффективности хирургического лечения больных с сердечно-сосудистой патологией, пристального и научно обоснованного внимания ко всем звеньям оказания медицинской помощи, как в дооперационном, так в интра- и послеоперационном периоде. Только строгое обоснование необходимости и объема операции, подкрепленное современными диагностическими методами, внедрение новых технологий и способов непосредственно во время операционного вмешательства, обоснованная послеоперационная терапия с купированием осложнений способствует эффективности и взаимосвязанности всех этапов сердечно-сосудистой хирургической помощи.

В настоящее время хроническая сердечная недостаточность является одним из самых распространенных осложнений заболеваний сердечно-сосудистой системы, во многом определяющим смертность от сердечно-сосудистых заболеваний и высокие затраты на лечение. Современная кардиология располагает мощным арсеналом консервативных стратегий терапии сердечной недостаточности. Тем не менее, потребность в разработке и внедрении новых методов, которые позволили бы эффективно устранять или уменьшать выраженность хронической сердечной недостаточности, остается и в настоящее время. Одним из главных патофизиологически обоснованных принципов терапии является улучшение параметров гемодинамики и насосной функции сердца. Наиболее действенными в этом направлении признаны средства инотропной поддержки и хирургические методы коррекции. Хирургическое лечение патологии левого желудочка сердца, корня аорты и грудной аорты является одной из наиболее актуальных проблем современной хирургии. Пациенты с данной патологией составляют большую часть больных нуждающихся в кардиохирургическом лечении. Выбор метода хирургической коррекции при данных патологических состояниях остается до настоящего времени нерешенной клинической задачей [Pfeffer MA, Braunwald E, 1990].

Одним из решений проблемы является внедрение в клиническую практику и изучение различных новых методик реконструкции путей притока, оттока и самого левого желудочка, корня и дуги аорты. Основные разработки направлены на снижение рисков хирургического лечения, улучшение результатов в раннем и отдаленном послеоперационном периодах, а в итоге, на снижение смертности от сердечно-сосудистых заболеваний. Хроническая аневризма левого желудочка формируется в результате постинфарктного ремоделирования в среднем у 20% пациентов после крупноочагового инфаркта миокарда. Клиническим исходом является развитие тяжелой сердечной недостаточности, тромбоз полости левого желудочка с риском тромбоэмболических осложнений, истончение стенки левого желудочка с вероятностью разрыва. Прогноз пятилетней выживаемости для данных пациентов, при естественном течении заболевания составляет от 25 до 69% [Pfeffer MA, Braunwald E, 1990]. Единственным эффективным методом лечения является хирургическая резекция аневризмы левого желудочка с реконструкцией его полости [Menicanti L, Di Donato M., 2002]. Существует большое разнообразие методик реконструкции левого желудочка. Наиболее

распространённым способом реконструкции левого желудочка сердца осуществляется по методу L. Menicanti. Данный способ хирургической реконструкции левого желудочка подразумевает уменьшение размеров, восстановление эллиптической формы [Castelvecchio S, Garatti A, Gagliardotto PV, Menicanti L., 2016]. Недостатком такого способа является то, что заплатка, используемая при пластике стенки левого желудочка, может деформироваться и пролабировать в его полость. При этом, наряду с уменьшением объема полости левого желудочка, также возможно формирование остаточной полости между заплатой и остатками аневризматического мешка с последующим его тромбозом [DiDonato M, Sabatier M, Dor V., 1997]. Одной из важнейших задач является усовершенствование данного способа ликвидацией остаточной полости, что позволит избежать данных недостатков, не потеряв преимуществ.

Патологией с прогрессирующим течением, высокой угрозой развития тяжелых, жизнеугрожающих аритмий и внезапной смерти является гипертрофическая кардиомиопатия. При этом это не только патология сердечной мышцы, но и патология митрального клапана. Согласно рекомендациям европейского и американского общества кардиологов по мультимодальному изображению больных гипертрофической кардиомиопатией [Role of multimodality cardiac imaging in the management of patients with hypertrophic cardiomyopathy: an expert consensus of the European Association of Cardiovascular Imaging], около 50% больных ГКМП имеют обструкцию в выводном тракте левого желудочка (ЛЖ). Примерно у 10 % пациентов с выявленной обструкцией выходного тракта имеются серьезные симптомы, не поддающиеся медикаментозной терапии, что требует хирургического вмешательства. Согласно рекомендациям [2014 ESC Guidelines on diagnosis and management of hypertrophic cardiomyopathy], оптимальным методом хирургического лечения обструкции при ГКМП является септальная миэктомия. В настоящее время, единый подход в лечении обструкции выводного отдела левого желудочка при гипертрофической кардиомиопатии отсутствует. Это обусловлено, в том числе и тем, что нет рекомендаций по способам хирургической коррекции дисфункции митрального клапана при данной патологии и объема иссечения межжелудочковой перегородки. Большинство кардиохирургов предпочитают эмпирический метод определения объема иссечения межпредсердной перегородки. Хотя хирургическое вмешательство обеспечивает у большинства пациентов долговременное улучшение [Bernard J. Gersh, et al., 2011; Paolo Ferrazzi, et al., 2015], тем не менее, у ряда пациентов после миэктомии сохраняется резидуальный градиент обструкции в выводном отделе левого желудочка [Paul Sorajja et al. Circulation. 2012;126:2374-2380]. Показано, что резидуальный градиент выводного отдела левого желудочка более 10 мм рт.ст. является независимым предиктором смертности у данной категории больных. Причиной повышенного резидуального градиента в выводном отделе левого желудочка чаще всего является миэктомия, выполненная не в полном объеме. В литературе отсутствуют данные о влиянии массы миокарда, иссекаемого во время септальной миэктомии, на показатели внутрисердечной гемодинамики, на способы коррекции дисфункции митрального клапана, на отдалённую выживаемость пациентов после сочетанной миэктомии. Приведенные пробелы в лечении столь сложной патологии являются вызовом для современной сердечно-сосудистой хирургии и требуют неотложного решения.

Успех кардиохирургической операции зависит не только от качества хирургической коррекции патологии сердца, но и от эффективности защиты миокарда и органов-мишеней от ишемического и реперфузионного повреждения во время операции, а также от адекватности медикаментозной терапии осложнений.

Реконструктивная хирургия при патологии грудного отдела аорты является одной из актуальных проблем сердечно-сосудистой хирургии по причине высокой вероятности развития тяжелых осложнений, приводящих к летальному исходу. По данным российских и зарубежных исследований, частота выявления аневризмы грудного отдела аорты в популяции составляет 5-10 случаев на 100000 человек в год (Knauf, 2003; Pacini, 2013; Goldfinger, 2014). При реконструктивных операциях на дуге аорты, для качественного формирования дистального анастомоза с нисходящим отделом аорты необходима остановка кровообращения как естественного, так и искусственного (циркуляторный арест). При циркуляторном аресте используют разные подходы защиты органов: глубокая или умеренная гипотермия с различными вариантами перфузии головного мозга (антеградная или

ретроградная, унилатеральная или билатеральная). Операции на грудной аорте с циркуляторным арестом могут сопровождаться рядом осложнений таких как ишемическое повреждение почек, висцеральных органов, неврологические осложнения, не позволяющие снизить госпитальную летальность, которая составляет 11%, что служит стимулом для разработки новых медицинских технологий оперативных вмешательств и протекцию органов - мишеней [B. Kilpatrick, P. Slinger., 2010].

Одним из часто встречаемых осложнений в момент проведения операций в условиях искусственного кровообращения и циркуляторного ареста является повреждение ткани легкого, которое происходит за счет развития синдрома ишемии - реперфузии. При искусственном кровообращении кровоснабжение легких через малый круг прекращается и поддерживается благодаря только кровотоку по бронхиальным артериям. Однако в эксперименте было показано, что кровоток по бронхиальным артериям во время искусственного кровообращения снижается, что не обеспечивает полноценной защиты легких от ишемического повреждения. При циркуляторном аресте кровообращение в легких, как и во всем организме, отсутствует, что в свою очередь только усугубляет синдром ишемии – реперфузии [Christian S, 2001; Francisco Igor B, 2010]. Изучение данной проблемы позволит разработать эффективный способ защиты легких в момент проведения операций в условиях искусственного кровообращения и гипотермического циркуляторного ареста, как этапа при сердечно-сосудистом вмешательстве.

Не менее важен и послеоперационный этап лечения пациента. Именно от него зависит, насколько быстро пациент восстановится после хирургического вмешательства. В связи с этим возникает необходимость в поиске наиболее не только эффективных методик подготовки к оперативному лечению, а также лечению в послеоперационном периоде, позволяющих избежать осложнений, требующих более длительной госпитализации, а соответственно, повышенных затрат на лечение. Использование искусственного кровообращения может провоцировать запуск целого ряда патологических процессов, результатом которых может стать развитие системного воспаления [Laffey J.G., 2002]. Развитие фибрилляции предсердий в раннем послеоперационном периоде (встречается с частотой 10-65%), а также – постперикардотомного синдрома в виде накопления жидкости в плевральных полостях и/или в полости перикарда (возникает у 50-85% больных) также возможно рассматривать в рамках системного воспалительного ответа после кардиохирургических вмешательств [Shiv K.A., 2015].

Поиск адекватной терапии на это грозное осложнение не прекращался с эпохи начала искусственного кровообращения. Одним из активно в настоящее время изучаемых препаратов является колхицин, алкалоид с сильным противовоспалительным действием. В исследовании COPPS показано, что колхицин значительно снижает заболеваемость перикардитом в течение 12 месяцев по сравнению с плацебо у пациентов, перенесших кардиохирургическое вмешательство. Под исследование COPPS показало значительно более низкую вероятность развития послеоперационной ФП у пациентов, получавших лечение колхицином [Permanyer-Miralda G., 1985]. Однако, исследование COPPS-2 показало, что назначение колхицина в течение 48 и 72 ч до операции по сравнению с плацебо, не уменьшало частоту послеоперационного ФП или перикардита [Imazio M, 2014]. В исследовании POPE-2 было показано, что назначение колхицина пациентам после кардиохирургических вмешательств, не уменьшает объем выпота в перикарде (Seferovic P., 2004). В рамках масштабного рандомизированного плацебо-контролируемого исследования COLCOT было показано, что колхицин снижает частоту больших сердечно-сосудистых осложнений у пациентов после инфаркта миокарда. Однако из значимых побочных эффектов в группе колхицина достоверно чаще регистрировались пневмонии [Tardif J.C., 2019]. В итоге, на сегодняшний день имеются научные данные, свидетельствующие о пользе назначения колхицина больным ИБС, но также и противоречивые данные, касающиеся оценки влияния колхицина на развитие постперикардотомного синдрома и фибрилляции предсердий в рамках системного воспалительного ответа после кардиохирургических вмешательств, что несомненно требует дальнейшего изучения эффективности этого препарата у данной категории больных.

Таким образом, разработка и внедрение новых методов фармакологической, перфузионной и хирургической коррекции этапах как непосредственно операционного

вмешательства, так и в послеоперационном периоде является актуальной и позволит уменьшить частоту периоперационных осложнений, улучшить результаты операций на сердце и сосудах.

Обобщая все вышеизложенное и была сформирована основная цель нашего исследования:

### **Цель исследования:**

Разработка, научное обоснование, анализ и внедрение в клиническую практику современных медицинских технологий хирургического лечения пациентов с сердечно-сосудистой патологией, ассоциированных с сердечной недостаточностью.

### **Задачи исследования:**

1. Разработать легко воспроизводимую, стандартизированную технологию, способствующую формированию полости левого желудочка при его реконструкции по методу L.Menicanti, максимально приближенной по форме к физиологической, у пациентов с переднеперегородочными аневризмами ЛЖ, а также обосновать её клиническое применение и эффективность.
  - 1.1 Разработать легко воспроизводимый, стандартизированный способ, способствующий формированию полости левого желудочка максимально приближенной по форме к физиологической у пациентов с переднеперегородочными аневризмами при его реконструкции по методу Menicanti.
  - 1.2 Провести оценку состояния остаточной полости аневризматического мешка и эндоventрикулярной заплаты после реконструкции ЛЖ по методу Menicanti у пациентов с переднеперегородочными аневризмами ЛЖ.
  - 1.3 Провести комплексную оценку течения ХСН после операций хирургической реконструкции ЛЖ по Menicanti и модифицированной методики хирургической реконструкции ЛЖ по Menicanti: сравнить динамику показателя теста шестиминутной ходьбы, пикового потребления кислорода (пик $V_{O_2}$ ) и вентиляционного эквивалента по углекислому газу ( $VE/V_{CO_2}$ ) при спирометрии.
2. Разработать способы снижения легочных послеоперационных осложнений и времени пребывания больных в отделении реанимации за счет повышения эффективности защиты легких при операциях, выполненных в условиях искусственного кровообращения и гипотермического циркуляторного ареста.
  - 2.1 Сравнить функциональное состояние дыхательной системы в периоперационном периоде при операциях в условиях искусственного кровообращения и гипотермического циркуляторного ареста у пациентов с сохранением искусственной вентиляции легких и перфузией легочной артерии (основная группа) и без перфузии легких (контрольная группа).
  - 2.2 На основании полученных результатов разработать оптимальную тактику защиты легких при операциях в условиях искусственного кровообращения и гипотермического циркуляторного ареста.
3. Разработать хирургический метод коррекции дисфункции митрального клапана у больных обструктивной гипертрофической кардиомиопатией, обеспечивающий резидуальный градиент в выводном отделе левого желудочка менее 10 мм рт. ст. и хороший прогноз выживаемости больных в срок до 12 месяцев, путем определения оптимального объема иссечения миокарда при септальной миоэктомии.
  - 3.1 Сопоставить массу иссекаемой межжелудочковой перегородки с градиентом обструкции и резидуальным градиентом в выводном отделе левого желудочка с показателями трехмерной модели митрального клапана до и после сочетанной миоэктомии.
  - 3.2 Определить влияние массы иссекаемой ткани миокарда и резидуального градиента в выводном отделе левого желудочка на динамику внутрисердечной гемодинамики, механического индекса, миокардиальной работы и скручивание левого желудочка.
  - 3.3 Оценить влияние массы иссекаемой ткани миокарда и способа коррекции дисфункции митрального клапана на выживаемость в срок до 12 мес.
4. Изучить возможности применения колхицина в качестве профилактики развития постперикардотомного синдрома и фибрилляции предсердий в рамках системной воспалительной реакции у кардиохирургических больных.
  - 4.1. Оценить факторы, влияющие на выраженность симптомов постперикардотомного синдрома.

- 4.2. Изучить изменение биохимических маркеров воспаления у пациентов после кардиохирургических вмешательств на фоне приема колхицина и на фоне стандартной терапии с использованием нестероидных противовоспалительных средств (НПВС).
- 4.3. Сопоставить клиническую эффективность приема колхицина и стандартной терапии (прием НПВС) у пациентов после кардиохирургических операций в плане профилактики и лечения постперикардотомного синдрома, пароксизмов фибрилляции предсердий.
- 4.4. Определить частоту развития осложнений у пациентов после кардиохирургических вмешательств на фоне приема колхицина и стандартной терапии (прием НПВС).

#### **Исполнители, ответственные за координацию отдельных задач:**

##### задача 1

- с.н.с. отделения сердечно-сосудистой хирургии, к.м.н. С.Л. Андреев
- врач сердечно-сосудистый хирург отделения сердечно-сосудистой хирургии А.С. Пряхин

##### задача 2

- с.н.с. отделения сердечно-сосудистой хирургии, к.м.н. И.В. Пономаренко
- врач сердечно-сосудистый хирург отделения сердечно-сосудистой хирургии, к.м.н. Д.С. Панфилов

##### задача 3

- врач сердечно-сосудистый хирург отделения сердечно-сосудистой хирургии, к.м.н. В.В. Евтушенко

##### задача 4

- н.с. отделения сердечно-сосудистой хирургии, к.м.н. М.Л. Дьякова
- в.н.с. отделения сердечно-сосудистой хирургии, д.м.н. Ю.К. Подоксенов

#### **Используемое оборудование и расходные материалы:**

- ангиографические комплексы «Coroscop» (Siemens; Германия), «Axiom.Artis» (Siemens; Германия), «Innova» (GE, США),
- ультразвуковые системы: Vivid E9 (GE Healthcare) и датчик M5S (1,5-4,6 MHz) и чреспищеводный датчик 6VT-D, система «Siemens Acuson Sequoia 512»
- портативный УЗ-сканер «MySono U6» (Самсунг Медиссон, Корея);
- двухдетекторная томографическая гамма-камера Forte (Philips Medical Systems);
- гибридный однофотонный эмиссионный и рентгеновский компьютерный томограф Discovery NM/CT570C (GE Healthcare, USA);
- мультиспиральный компьютерный томограф Somatom sensation-4 (Siemens, Германия);
- магнитно-резонансные томографы «Magnetom Open» и Toshiba Vantage Titan 1,5T MRI System;
- многофункциональная рабочая станция - спирометр «Cardiovit CS-200 PC Ergo-Spiro» (Shiller, Германия)
- электрокардиографы;
- Наркозно-дыхательный аппарат Primus (Dräger).
- Система мониторинга Delta XL (Dräger).
- аппарат искусственного кровообращения «Stockert SC» с оксигенатором «Eurosets Medical Devices Skipper» ;
- автоматизированный биохимический анализатор с компьютерным управлением Cobas Integra 400 Plus (Германия), аналитические наборы «Roche Diagnostics Gmb» (Германия);
- центрифуга лабораторная «Ева200» производства Hettich zentrifugen
- инфузомат для введения добутамина
- ИФА-анализатор
- Анализатор газового и электролитного состава крови «Stat Profile pHox Ultra» производства Biomedical
- гематологический анализатор «Micros60» производства HoribaABX Diagnostics
- анализатор «Konelab» («ThermoFisher SCIENTIFIC», США);

- анализаторе «Sun-Rise» производства Tecan
- аппаратно-программный комплекс компьютерной РКГ КАП-РК-01-«Микор» высокого разрешения (ЗАО «Микор», г. Челябинск, Россия);
- Наборы ИФА для определения интерлейкина-1 (IL-1), интерлейкина-6 (IL-6), интерлейкина-10 (IL-10), металлопротеиназы 9 (ММР-9), неоптерина, тканевого ингибитора металлопротеиназ-1 (TIMP-1), фактора некроза опухолей альфа (TNF $\alpha$ ), NT-proBNP “Biomedica”

#### **Методы исследования**

- коронарная ангиография;
- зондирование правых отделов сердца (с манометрией и анализом газов крови);
- МР-томографическое исследование сердца и сосудов с парамагнитным усилением и кардиосинхронизацией;
- ультразвуковое исследование сердца взрослых лиц;
- 3D эхокардиография;
- количественный анализ митрального клапана;
- электрокардиография;
- суточное мониторирование ЭКГ
- тест 6-минутной ходьбы;
- спирометрия
- оценка полиорганной недостаточности по шкале SOFA
- анализ газового и электролитного состава крови
- метод иммуноферментного анализа (ИФА) : IL-6, IL-10, TNF $\alpha$ , TIMP-1, ММР-9, неоптерин, ФНО
- биохимические методы исследования:
  - уровень электролитов в крови
  - proBNP
  - СРБ
- антропометрия.



## **Объект и дизайн исследования:**

### **Задача 1.**

#### **Объект исследования**

50 пациентов с ишемической болезнью сердца и передне-перегородочными аневризмами левого желудочка, которым планируется проведение хирургической реконструкции левого желудочка по методике Menicanti.

#### **Критерии включения в исследование**

1. Подписанное информированное согласие на участие в исследовании;
2. Фракция выброса ЛЖ равная или менее 40% по данным Эхо-КГ;
3. Передне-перегородочная аневризма ЛЖ по данным Эхо-КГ;
4. Конечно-систолический индекс ЛЖ равный или более 60мл/м<sup>2</sup> по данным Эхо-КГ;
5. Инфаркт миокарда в анамнезе;
6. Сердечная недостаточность II-IV функционального класса по NYHA,

#### **Критерии исключения**

1. Органические пороки сердца ревматической и инфекционной этиологии;
2. Инфаркт миокарда острой стадии;
3. Острое нарушение мозгового кровообращения;
4. Сопутствующая патология, являющаяся противопоказанием к операции с искусственным кровообращением;
5. Наличие правожелудочковой недостаточности;

#### **Дизайн исследования**

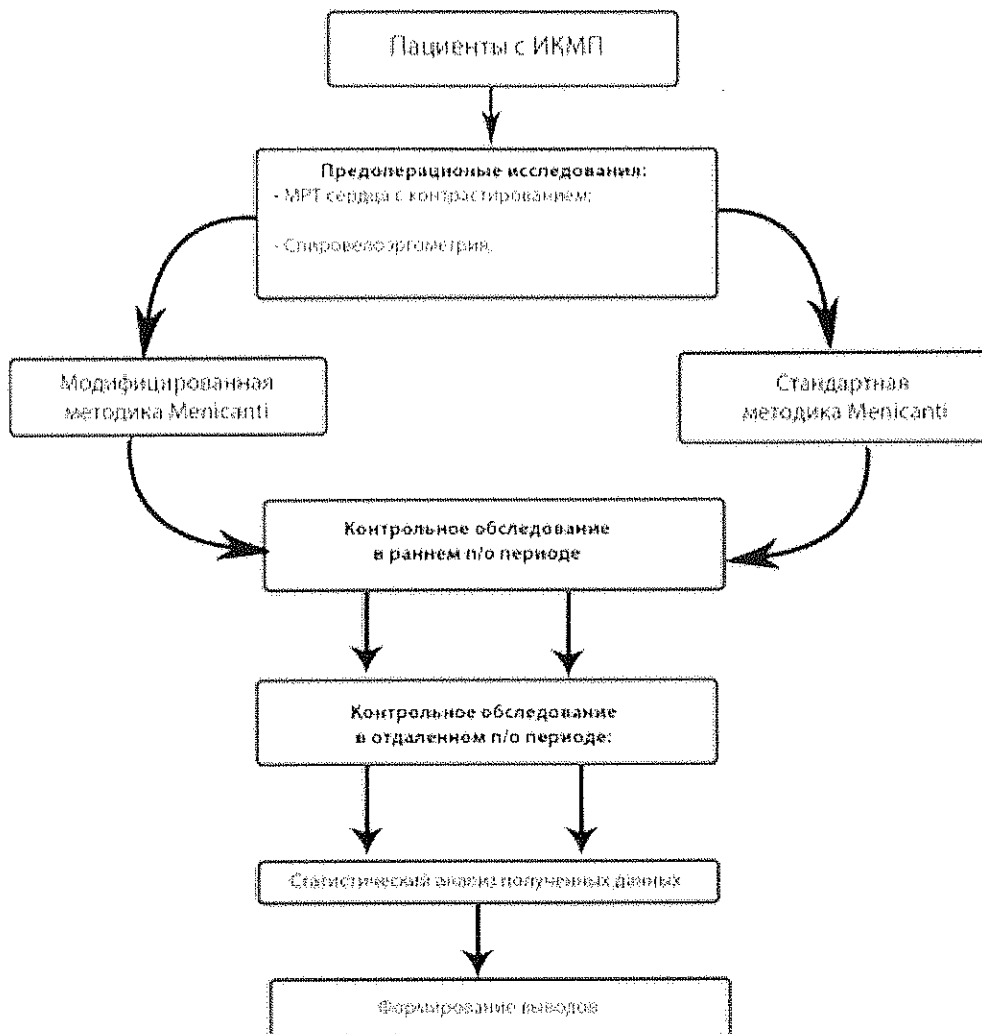
Тип исследования: проспективное, рандомизированное, наблюдательное, аналитическое, когортное, одноцентровое.

Планируется включение в исследование 50 пациентов с передне-перегородочными аневризмами левого желудочка, подвергнутых реконструкции левого желудочка по методике Menicanti. Пациенты будут рандомизированы на две группы: модифицированная методика реконструкции левого желудочка по Menicanti (группа I) и стандартная методика реконструкции левого желудочка по Menicanti (группа II)

Первичная комбинированная конечная точка исследования – тромбоз полости ЛЖ между эндоventрикулярной заплатой и остатками аневризматического мешка, деформация эндоventрикулярной заплаты в полость ЛЖ, индекс сферичности ЛЖ.

Вторичные конечные точки исследования – госпитальная и среднесрочная смертность, длительность инотропной поддержки, необходимость во вспомогательном кровообращении, отрицательное послеоперационное ремоделирование ЛЖ, динамика поглощения кислорода по данным кардиопульмонального тестирования, дистанция ТШХ.

Схема дизайна исследования



### **Задача 2.**

Пациенты кардиохирургического профиля с патологией грудной аорты, которым требуется хирургическое вмешательство в условиях искусственного кровообращения и гипотермического циркуляторного ареста.

#### **Критерии включения в исследование**

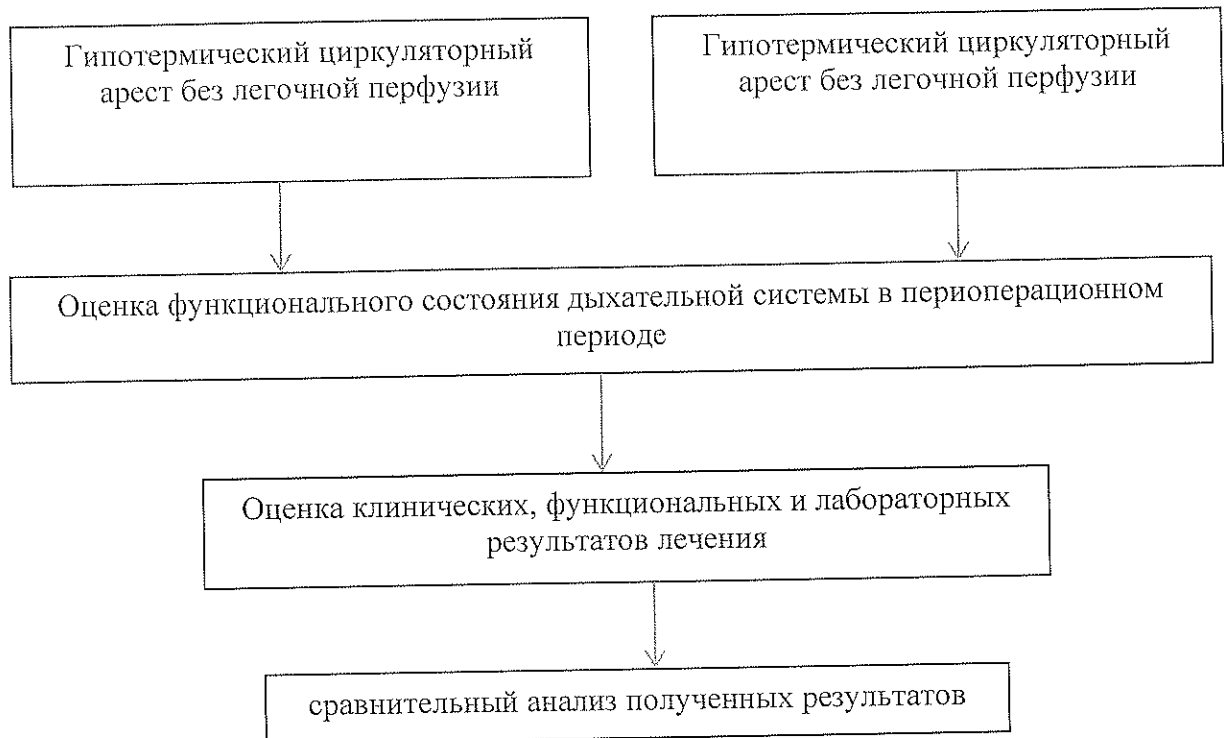
1. Подписанное информированное согласие на участие в исследовании.
2. Пациенты кардиохирургического профиля с патологией грудной аорты, которым требуется хирургическое вмешательство в условиях искусственного кровообращения и гипотермического циркуляторного ареста.

#### **Критерии исключения**

Отказ от участия в исследовании.

## Дизайн исследования

Проспективное, клинически контролируемое исследование



### Задача 3.

Объект исследования: 70 больных гипертрофической обструктивной кардиомиопатией (градиент обструкции в ВОЛЖ в покое 50 мм рт. ст. и более или более низкий градиент обструкции в ВОЛЖ с его повышением выше 50 мм рт. ст. при пробе Вальсальвы/физической нагрузке). Контрольная группа – 70 пациентов с ревматическими и дегенеративными поражениями митрального клапана.

После оперативного вмешательства будут разделены на две группы в зависимости от резидуального градиента в выводном отделе левого желудочка (менее 10 мм рт. ст.) и более 10 мм рт. ст.

### Критерии включения в исследование

1. Подписанное информированное согласие на участие в исследовании.
2. Наличие выраженной обструкции в выводном отделе левого желудочка с пиковым градиентом давления не ниже 50 мм рт. ст., резистентным к медикаментозной терапии.

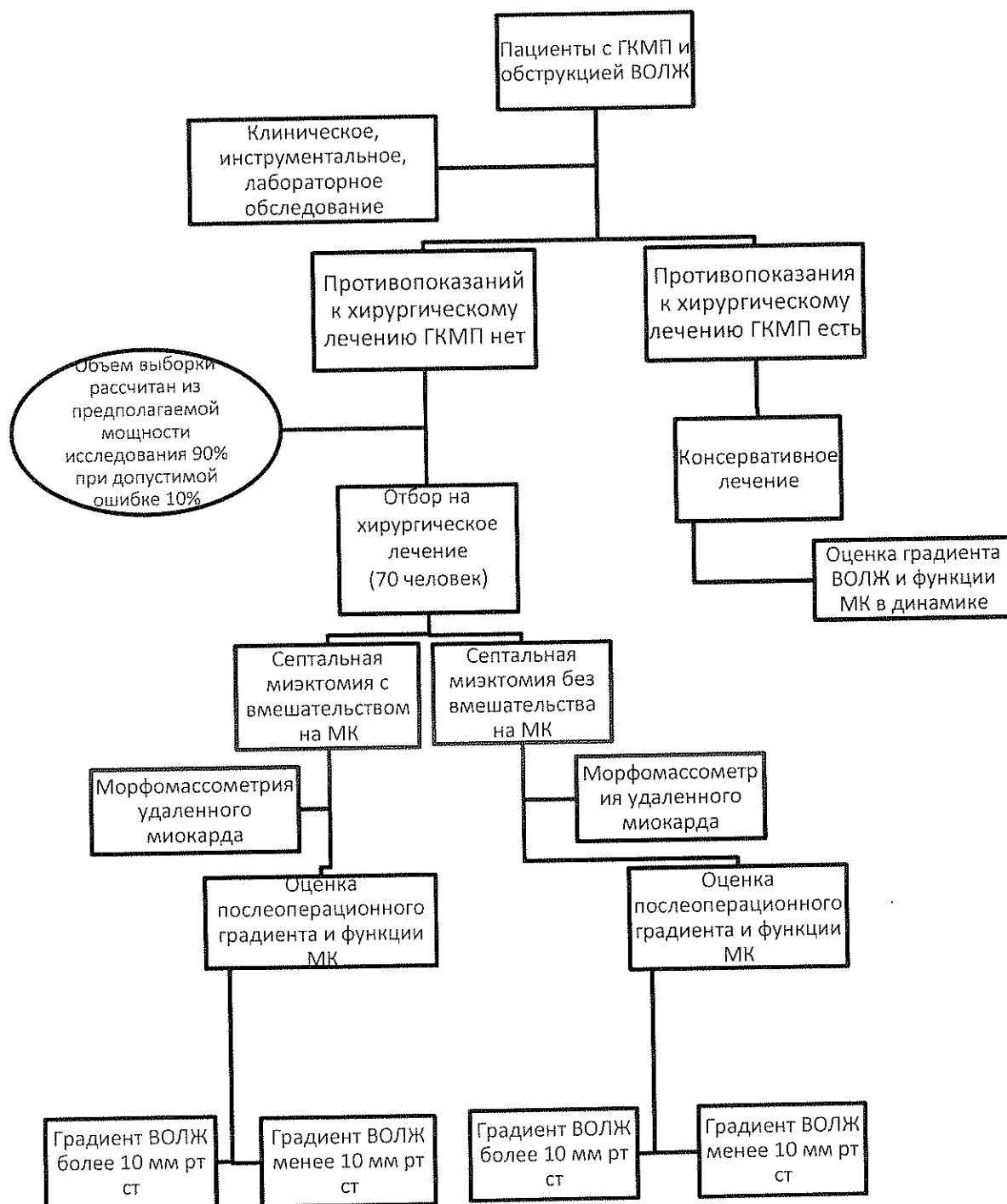
### Критерии исключения

1. Гипертрофическая кардиомиопатия без обструкции выводного отдела левого желудочка.
3. Наличие противопоказаний к искусственному кровообращению.
2. Дилатация полости левого и правого желудочков, митральная регургитация ишемического генеза.
3. Фракция выброса левого желудочка менее 50% для мужчин и менее 52% для женщин.
4. Апикальная гипертрофия левого желудочка.
5. Выраженный кальциноз фиброзного кольца митрального клапана, кальциноз створок митрального клапана, кальциноз хорд.
6. Деструктивные изменения митрального клапана в исходе инфекционного эндокардита.

7. Отказ пациента от участия в исследовании.

### Дизайн исследования

Исследование открытое, сравнительное, параллельное, срочное (до 12 мес).



#### Задача 4.

В исследование планируется включить 100 больных с диагнозом ИБС, стенозирующий атеросклероз коронарных артерий. Диагноз будет устанавливаться на основании медицинской документации, результатов проведенной коронарографии. Показания для операции АКШ будут определяться консультирующим кардиохирургом.

### Критерии включения в исследование

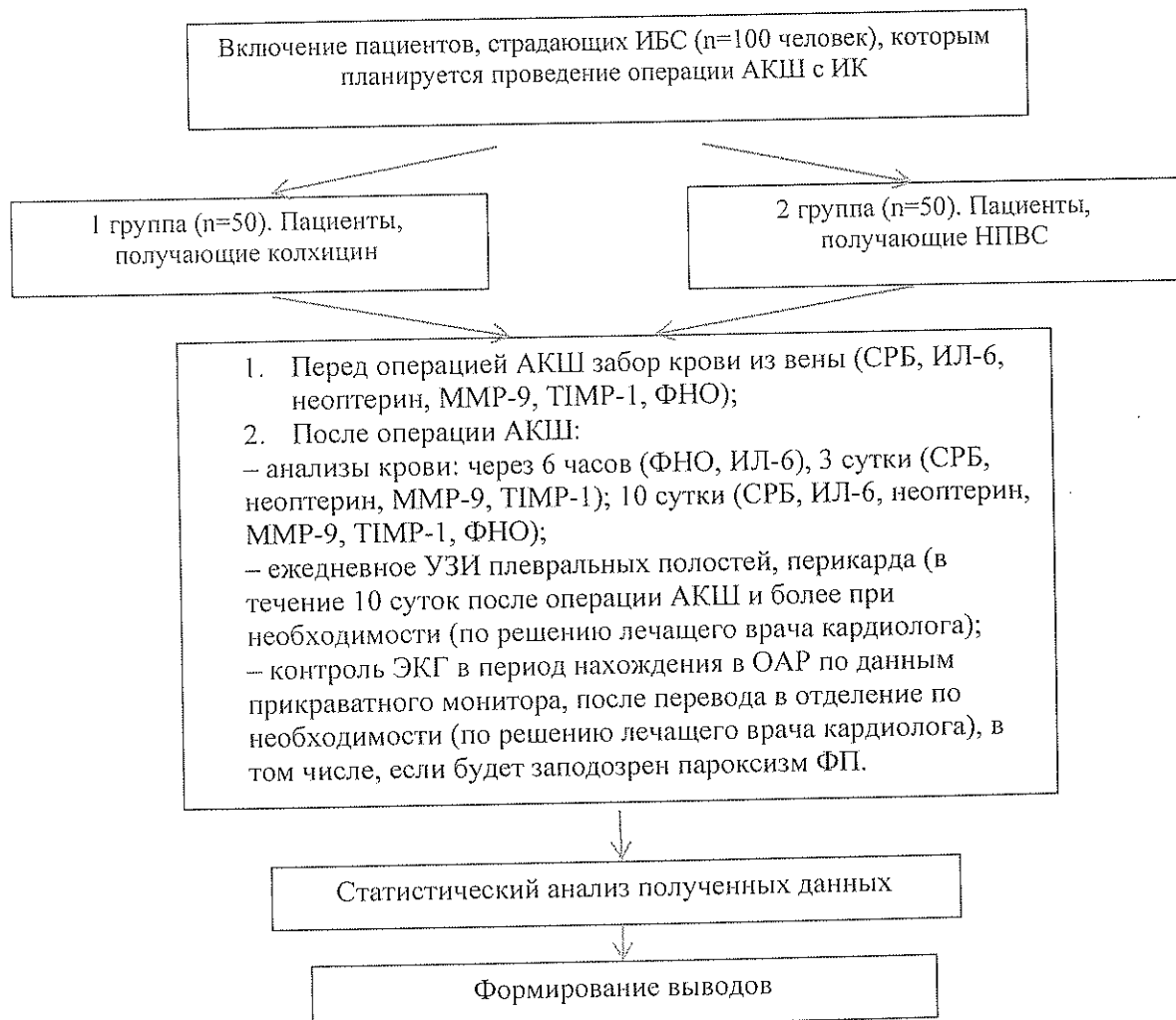
1. Подписанное информированное согласие на участие в исследовании.
2. Планируемое проведение операции аортокоронарного шунтирования с искусственным кровообращением.
3. Возраст пациентов старше 18 лет.

### Критерии исключения

1. Сниженная фракция выброса ( $\leq 35\%$ ) по данным ЭХО КГ.
2. Клапанные пороки сердца, требующие хирургической коррекции.
3. Печеночная недостаточность с повышением уровня печеночных трансаминаз  $\geq 1,5$  раза.
4. Почечная недостаточность (повышение уровня креатинина более 130 мкмоль/л).
5. Постоянная или персистирующая форма фибрилляции предсердий.
6. Гиперчувствительность.
7. Нейтропения.
8. Алкоголизм в анамнезе.
9. Отказ от подписи информированного согласия.

### Дизайн исследования

Проспективное, клинически контролируемое исследование.



## **Научная новизна**

Будет впервые предложен новый способ реконструкции левого желудочка с фиксацией эндоventрикулярной заплаты, позволяющей ликвидировать остаточную полость между эндоventрикулярной заплатой и остатками аневризматического мешка. Это позволит достичь более физиологичной формы левого желудочка, уменьшить риск левожелудочкового тромбоза, улучшить эффективность оперативного пособия и прогноз для пациента.

Планируется получить новые данные об осложнениях со стороны легочной системы при операциях на дуге аорты, выполняемых в условиях искусственного кровообращения и гипотермического циркуляторного ареста. Будет разработана стратегия защиты легких от ишемически-реперфузионного повреждения и доказана ее эффективность и безопасность.

Будет определен оптимальный объем миоэктомии с пластикой митрального клапана, позволяющий улучшить прогноз выживаемости пациентов с обструктивной формой гипертрофической кардиомиопатии.

Впервые будет изучено течение послеоперационного периода у кардиохирургических больных после операции АКШ с подключением ИК на фоне предложенной новой схемы назначения колхицина (колхикум-дисперт): за 4 ч до операции в дозе 500 мг, в течение 10 суток после операции в дозе 500 мг 2 раза в сутки. Будут проанализированы уровни биохимических маркеров воспаления (СРБ, ИЛ-6, неоптерин, ММР-9, ТИМР-1, ФНО) у пациентов после перенесенной операции АКШ с ИК и особенности клинического течения послеоперационного

## **Ожидаемые результаты**

Предполагается разработка и апробация П-образных швов, накладываемых в центральной части эндоventрикулярной заплаты левого желудочка с последующим выведением их на поверхность эпикарда через межжелудочковую перегородку правее передней нисходящей артерии и завязыванием, что позволит фиксировать центральную часть эндоventрикулярной заплаты к внутренней поверхности остатков аневризматического мешка, при этом ликвидируют остаточную полость между эндоventрикулярной заплатой и остатками аневризматического мешка. Это позволит достичь более физиологичной формы левого желудочка, уменьшить риск левожелудочкового тромбоза, улучшить эффективность оперативного пособия и прогноз для пациента.

Планируется, что проводимая во время основного этапа операции перфузия легочной артерии позволит улучшить функциональное состояние дыхательной системы в периоперационном периоде и уменьшить количество послеоперационных осложнений со стороны дыхательной системы, улучшить исходы операций, что, возможно, приведет к сокращению времени пребывания пациента в реанимации и уменьшению финансовых затрат.

Ожидается, что будут получены о результатах хирургического лечения пациентов с гипертрофической кардиомиопатией, при этом при остаточном градиенте в выходном отделе левого желудочка менее 10 мм рт. ст. статистически значимо улучшится отдаленная выживаемость пациентов и это благоприятно повлияет на качество жизни пациентов с гипертрофической обструктивной кардиомиопатией.

Будет разработана научно обоснованная новая стратегия ведения кардиохирургических больных. По данным проспективного клинического исследования предполагается установить новые научные данные об особенностях клинического течения послеоперационного периода у пациентов, перенесших АКШ с ИК.

## **Практическая значимость**

Новая модифицированная методика по реконструкции левого желудочка планируется быть использована в практическом здравоохранении для повышения качества и эффективности лечения пациентов с передне-перегородочными аневризмами левого желудочка.

На основе проспективного клинического исследования будут разработана и предложена методика защиты легких при операциях в условиях искусственного кровообращения и гипотермического циркуляторного ареста, что позволит увеличить эффективность хирургических операций на дуге аорты.

Планируется разработать новое практическое направление в диагностике и оценке функции митрального клапана у пациентов с гипертрофической кардиомиопатией, а также изучить ее отличие от таковой у пациентов с ревматическими и дегенеративными поражениями митрального клапана. На основании изучения функции папиллярных мышц у пациентов с гипертрофической кардиомиопатией планируется разработка прогностических критериев выраженности SAM-синдрома в послеоперационном периоде и оценка необходимости вмешательства на митральном клапане и его подклапанных структурах во время выполнения септальной миектомии.

Будут разработаны и предложены к применению методические рекомендации по трансторакальному и чреспищеводному ультразвуковому исследованию митрального клапана и его подклапанных структур у пациентов с гипертрофической обструктивной кардиомиопатией, а также разработка прогностических критериев течения гипертрофической кардиомиопатии в послеоперационном периоде и отдаленной выживаемости пациентов.

На основе проспективного клинического исследования будет изучено течение патологии больных с системным воспалительным ответом, разработана и предложена схема ведения кардиохирургических пациентов, которым планируется операции аортокоронарного шунтирования с искусственным кровообращением, которая позволит снизить частоту развития послеоперационных осложнений.

### **Предполагаемые годовые этапы исследования (2020-2022 гг):**

#### *По задаче 1.*

2020 г. – обсуждение и утверждение темы НИР. Включение в исследование до 10 тематических пациентов. Анализ литературы.

2021 г. – продолжение набора клинического материала: обследование до 30 тематических больных. Подготовка 1 публикации в центральной печати, 1 сообщения на научной конференции по результатам полученных данных. Анализ литературных данных. Статистический анализ предварительных результатов исследования. Завершение набора клинического материала.

2022 г. - продолжение набора клинического материала: обследование до 10 тематических больных. Подготовить и представить в центральную печать 1 публикацию, 1 доклад на научной конференции. Окончательная статистическая обработка полученных научных данных.

#### *По задаче 2.*

2020 г. – обсуждение и утверждение темы НИР. Обследование 10-20 тематических пациентов. Анализ литературы.

2021 гг. – продолжение набора клинического материала: обследование 30-40 тематических больных. Подготовка 1 публикации в центральной печати, 1-2 сообщения на научных конференциях по результатам полученных данных. Анализ литературных данных. Статистический анализ предварительных результатов исследования. Завершение набора клинического материала.

2022 г. – Подготовить и представить в центральную печать 2-3 публикации, 5 докладов на научных конференциях. Окончательная статистическая обработка полученных научных данных. Оформление 1 кандидатской диссертаций.

#### *По задаче 3.*

2020 г. – обсуждение и утверждение темы ПНИ. Набор клинического материала. Анализ литературы.

2021 г. – Набор клинического материала. Подготовка к печати 2 публикаций

2022 г. – продолжение набора клинического материала: Подготовка 2-3 публикаций в печати, 1-2 сообщения на научных конференциях по результатам полученных данных.

Статистический анализ результатов исследования. Формирование отчета по теме.

*По задаче 4.*

2020 г. – обсуждение и утверждение темы НИР. Обследование 50-100 тематических пациентов. Анализ литературы.

2021-22 г. – Анализ литературных данных. Статистический анализ предварительных результатов исследования. Завершение набора клинического материала. Подготовка 1-2 публикаций в центральной печати, 1-2 сообщений на научных конференциях по результатам полученных данных.

**Показатели научной результативности, 2020-2022 год:**

**Общее**

- количество статей, индексируемых в БД Web of Science, Scopus, РИНЦ – 10-13;
  - количество выступлений по теме-8-12
  - количество патентов (отеч.) -3-4;
  - количество защищенных диссертаций (докторских, кандидатских) – 1 кандидатская.
- В том числе за 2020 г. 2 -3 выступления по теме.

Официальные рецензенты

Руководитель отделения ФилД, проф. А.А.Соколов

в.н.с. ОПМ, д.м.н. Е.В.Гракова

